〔日総歯誌　第12巻　第1号：57～64頁，2020，10月〕

症例報告

製作時期が異なる複数の既存義歯の問題点を考察し，新義歯製作に活かした1症例

尾池麻未　　伊吹禎一　　和田尚久

抄録：有床義歯（以下，義歯）の新製にあたり，患者の使用していた義歯の検査結果は，その障害の抽出や形態決定の重要な情報である。本稿では患者が持参した製作時期が異なる複数の既存義歯（2009年製作の上下顎，2018年製作の上顎）を観察，比較することで，新義歯の製作に活かした1症例を報告する。症例は67歳男性，2009年に近歯科医院で製作したという上下顎の義歯のうち，上顎の総義歯が動揺して容易に脱落するため，新製を希望した。2018年にも別歯科医院で上顎義歯のみを再製作したが，主訴は改善しなかったという。これらの義歯を観察，比較すると，2009年製作の義歯は経年的に咬耗により咬合高径が低下していること，2018年製作の上顎義歯は人工歯列が顎堤に対し後方に排列されていることがわかった。いずれも下顎前歯部が上顎前歯部を突き上げ，上顎義歯の脱離を招きやすい咬合になっていると考えられた。得られた情報を基に，垂直的な顎間関係を挙上し，水平的には人為的に後方に誘導しすぎないよう咬合採得に留意しながら，上下顎の義歯を新製した。装着後，数回の調整を行ったが経過は良好で，口腔にかかわるQOL（Qualify of Life）質問評価票でも「機能的な問題」「痛み」に大きな回復を認めた。本症例では，複数ある既存義歯の観察，比較を行って問題点を抽出することは，新義歯を製作するうえで有効であることが示唆された。

キーワード：義歯の治療，上顎総義歯，既存義歯，形態検査，問題点の抽出

緒　言

わが国において，早くは30歳代後半で部分床義歯の装着者が現れ，60歳代後半には30.1％が部分床義歯の，8.9％が全部床義歯の装着者と報告されている[1)]。年齢階級の上昇とともに部分床および全部床義歯の装着者は増加し，いったん製作した義歯も，材質の経年劣化や使用による形態変化，および口腔内の変化などによって修理や再製作を必要とすることが多い。超高齢社会を迎えたわが国において，義歯の治療の需要はさらに高まるものと考えられる。義歯の治療にあたっては，医療面接や形態検査による情報収集が重要である。形態検査には，口腔外検査，口腔内検査，既存義歯の検査，模型検査，X線写真検査などがあるが[2)]，なかでも患者の使用していた義歯は，医療面接では聴取できない治療歴や患者の生活習慣などの推測も可能な場合がある。とくに今後の増加が予想される要介護者[3)]など，十分なコミュニケーションや機能検査が行えない患者の義歯の治療において，患者の使用していた義歯は非常に貴重な情報源になると思われる。本稿では患者が持参した製作時期の異なる複数の義歯（上下顎，上顎の3つ）を観察，比較することで，新義歯の製作に生かした1症例を報告する。

症　例

【患者】T.S.　67歳　男性。

【初診日】2019年2月8日。

【主訴】上の入れ歯がガタガタする。合わないので作り変えたい。

【現病歴】2009年頃，近歯科医院にて上顎の総義歯と下顎の両側遊離端部分床義歯を製作した（以下2009年製義歯とする）。2013年頃から上顎義歯の適合不良を自覚し，2018年12月，別の歯科医院にて義歯の調整を行ったが，主訴が改善しなかったため上顎義歯のみを再製作（以下2018年製義歯とする）した。しかし再製作した上顎義歯でも主訴の改善はみられなかったため，ほとんど使用せず，2019年2月8日，上記を主訴に当科を受診した。

【既往歴】1. 全身疾患：糖尿病（HbA1c6.7），病院内科で管理中。

2. 服用薬，薬物・食物アレルギー：なし。

【現症】1. 全身的所見：栄養状態は良好。

2. 口腔内所見および歯周組織検査・パノラマX線検査所見：1）口腔内所見（図1）；糖尿病の影響を疑わせる顕著な口喝は認められなかった。上顎は無歯顎，顎堤の中程度の骨吸収と，左側臼歯部顎堤の挺出

九州大学病院口腔総合診療科（主任：和田尚久教授）
Division of General Dentistry, Kyushu University Hospital, Kyushu University（Chief: Prof. Naohisa Wada）3-1-1 Maidasi, Higashi-ku, Fukuoka-shi, Fukuoka 812-8582, Japan.

図 1　口腔内所見（2019 年 2 月，2 回目来院時）

を認めた。下顎前歯部のブリッジ（以下 Br）に対合する顎堤はフラビーガムを呈していたが，手指で加圧しても変形はわずかであった。下顎は #43 ～ 33 の Br（支台歯は #43，33）が装着され，動揺は見られなかった。#43 の歯頚部にはコンポジットレジン充填，#33 の歯頚部には内部が黒褐色を呈し，硬い歯質のくさび状の欠損がみられた。舌小帯や臼歯部顎堤との位置関係から考慮すると，やや左側に Br 全体の偏位が認められた。#47 ～ 44，34 ～ 37 は欠損し，顎堤は中程度の骨吸収を認め，右側のほうが左側より吸収の程度が大きかった。上顎には総義歯，下顎には部分床義歯（ともに 2009 年に製作）（図 2a，b とも左側，図 3a，b）が装着されていた。Eichner 分類；C2，Kennedy 分類；I 級，宮地の咬合三角；第 4 エリア。#43，33 のポケットデプスは全周 3 ミリ以下，プロービング時の出血 8%，動揺度 0，プラークチャートは 100%だった（図 4）。2）パノラマ X 線検査所見（図 4）；左右顎関節の著しい形態異常や左右差は認められなかった。顎堤には鋭縁や吸収不全は認められなかった。右側の臼歯部相当部の骨の不透過性の亢進が見られた。#43，33 には根管充填が施され，歯頚部に透過像が見られた。歯根膜腔がやや拡大し，軽度の歯槽骨の吸収が認められた。

3．2009 年製および 2018 年製義歯の所見：1）2009 年製義歯；上顎が総義歯，下顎は #43，33 を鉤歯とする両側遊離端の部分床義歯で，鋳造のエーカースクラスプとリンガルバーが用いられていた。上下顎義歯とも全顎的な人工歯の咬耗が見られた（図 2a 左側，図 3a）。上顎の咬合面観では，人工歯と唇頬側の義歯床辺縁との距離，臼歯遠心と義歯後縁との距離とも特に異常は認めなかった。#13 の人工歯脱離を修理したとみられる跡があり，同人工歯の切縁には欠損が見られた。#27 の人工歯は近遠心の歯間乳頭部の高さに一致するほどの咬合調整が施され，歯冠の形態をとどめていなかった。色調が他の人工歯と異なりやや褐色を帯びており，即重レジンである可能性も推測された。上下顎全ての人工歯に咬合面を再構成した形跡は見られなかった。上顎義歯の床粘膜面観では，顎堤頂アーチと正中，義歯床後縁の位置関係には問題は見られなかった。リライン材または粘膜調整材と考えられる材料が部分的に残存していた（図 2b 左側）。正面観・側方面観（図 5a ～ g）では，前歯部のオーバージェットは約 3 ミリ，オーバーバイトは約 5 ミリだった。右側臼歯部は正常な被蓋関係が見られたが（図 5c），左側臼歯部は頬側咬頭の咬耗が著しく，オーバージェットの不足が観察された（図 5b，e，g）。#27，37 は近心部が咬合するのみで，遠心にかけて大きく空隙が生じていた（図 5e）。人工歯周囲の着色や人工歯間部の食渣が見られた。

2）2018 年製義歯；人工歯の咬耗や床用レジンの劣化は，ほとんど見られなかった（図 5a，b 右側）。咬合面観では，前歯部でも義歯床辺縁が見え，最後方臼歯遠心と義歯床後縁が近接していた。床粘膜面観では，顎堤頂アーチと正中，義歯床後縁の位置関係には問題は見られなかった。2009 年製義歯の人工歯と比較し，前歯部の幅径はほぼ同じであったが，臼歯部の幅径は 4 ミリほど大きかった（図 2a）。床研磨面観で小さく見えた床外形は，2009 年製義歯と並べて観察するとほぼ同じ大きさであることが確認できた（図 2b）。2009 年製義歯と 2018 年製義歯の床外形と人工

歯に関する相違点を表にまとめた（表 1）。正面観・側方面観では，前歯部の唇側傾斜に乏しく（図 6a，b），オーバージェットは 2 ミリ弱，オーバーバイトも小さく，2009 年製義歯に比べ被蓋関係がより緊密だった（図 6c，d，e）。右側臼歯部はオーバーバイトがやや大きく，左側ではオーバーバイトがほとんど見

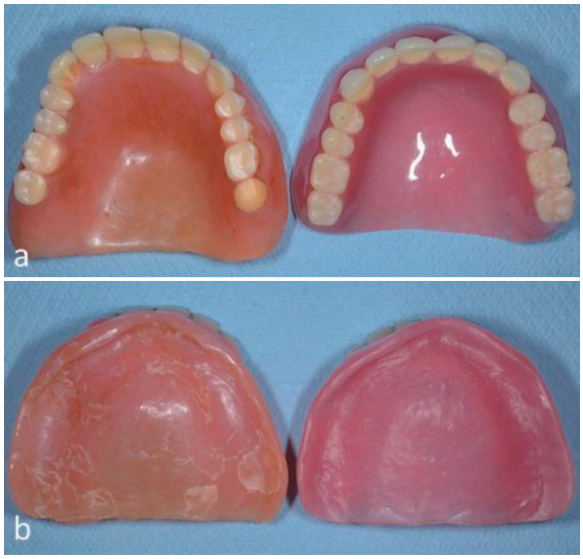

図 2　2009 年製上顎義歯（a，b とも左側）と 2018 年製上顎義歯（a，b とも右側）。

られなかった。#17 は #47 のさらに遠心に排列され，全く咬合していなかった。

4. 診断：#43，33 慢性辺縁性歯周炎，#17 ～ 27，#47 ～ 44，#34 ～ 37 欠損歯。

5. 問題点：口腔内清掃不良，口腔管理への関心はあまり高くないと思われる。上下の顎間関係にずれが生じている可能性がある。

【治療方針】歯周基本治療，咬合採得に留意し上下顎義歯再製作を行う。

なお，本論文において患者情報を匿名で使用する旨を説明し，患者本人より承諾を得た。

経　過

当科の初診日（2019 年 2 月 8 日）に，患者の訴えに基づき口腔内診査，X 線検査，歯周組織検査を行った。使用中の義歯は 2009 年頃に近歯科医院で製作したもので，全顎的に咬耗が見られ，とくに上顎義歯は吸着が弱く容易に脱落した。

来院 2 回目には歯周基本治療（スケーリング，機械的歯面清掃）と，口腔内の写真撮影，上下顎の概形印象採得，顔貌の観察や咬合高径の計測など，義歯の治療計画を立案するための資料収集を行った。2009 年製義歯を装着した咬合高径（鼻下点～オトガイ下縁間距離）は，約 61 ミリであった。Willis 法を参考に顔貌を観察すると，咬合高径の低下が疑われた。このと

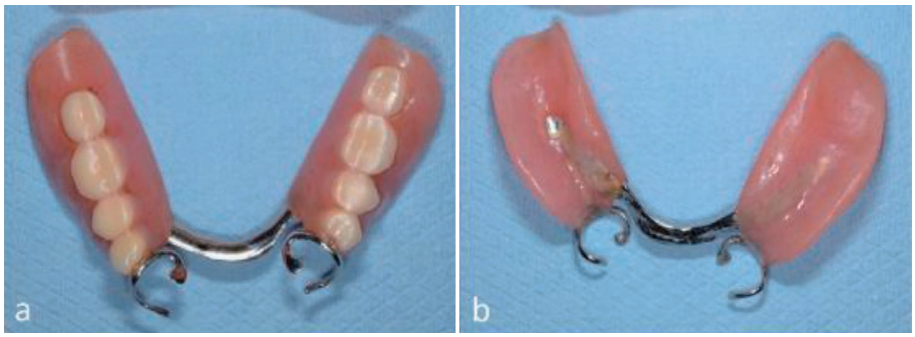

図 3a，b　2009 年製下顎義歯の咬合面観，床粘膜面観

2019.02.08	43	33
Pocket Depth (mm)	2 2 2	2 2 2
	2 2 2	2 2 3
Bleeding	●	
Mobility	0	0
Plaque		

図 4　初診時パノラマ X 線検査と歯周組織検査（2019 年 2 月）の結果

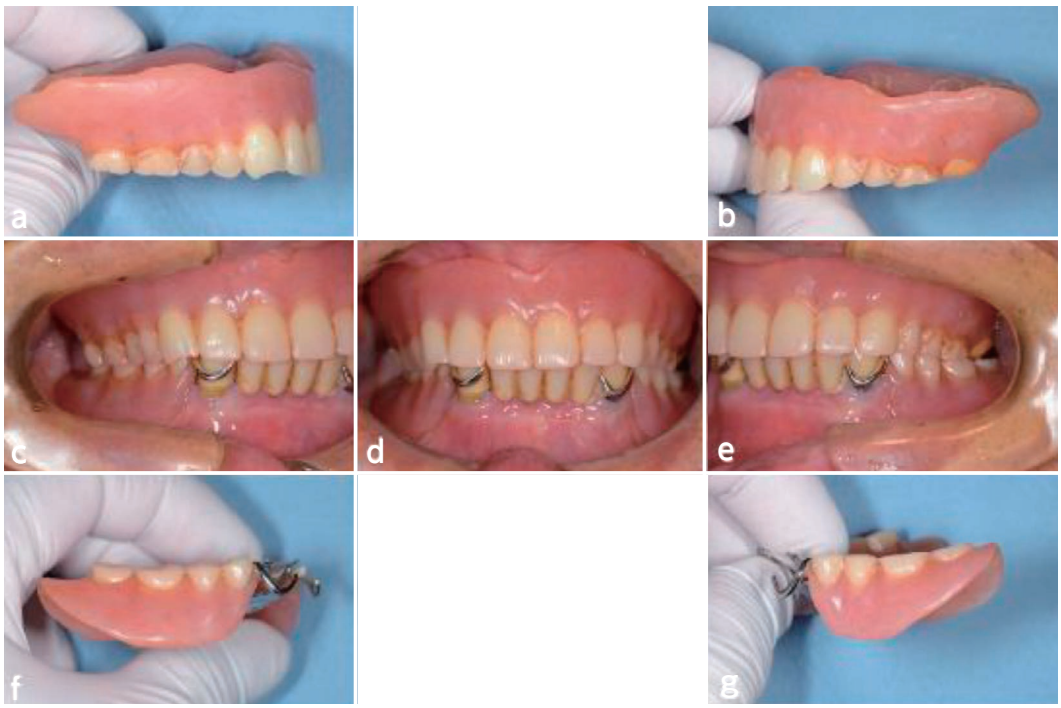

図 5a～g　2009 年製義歯の正面観，側方面観

き 2018 年に別の歯科医院で製作したという上顎義歯も持参してもらった。口腔内に装着したところ吸着は良好であったが，数回タッピングさせると容易に脱落した。上顎に 2018 年製義歯，下顎に 2009 年製義歯の組み合わせでは，咬合高径は約 63 ミリだった。2 種類の義歯を比較するための写真撮影も行った。この日は下顎前歯部舌側の粘膜に潰瘍が見られたため，同部位に接触するリンガルバーのリリーフを行った。

収集した情報を検討した結果，患者の「上の入れ歯がガタガタする」という訴えの主たる原因は咬合にあると考え，咬合に注意して上下顎義歯を再製作することとした。上下顎とも個人トレーを用いて辺縁形成を行い，シリコン印象材にて印象採得を行った。咬合採得において，垂直的顎間関係は患者の持参した 2 つの義歯を参考に，顔貌と嚥下運動の様子を確認しながら，2018 年製義歯と同様に咬合高径を約 2 ミリ挙上させた。タッピングの観察から，下顎の動きは比較的安定していたので，水平的顎間関係の決定は Walkhoff 小球利用法，習慣性開閉口運動路利用法[2]を用いて行った。習慣性開閉口運動路利用法を行うにあたり，上顎前歯部のろう堤を削除し，前歯部で咬合接触させないようにして患者にタッピング運動をさせた。咬合採得した上下顎の咬合床を後方から観察し，両側のハミュラーノッチと臼後結節の位置関係が左右対称であることを確認した。仮床試適を経て，同年 4 月，上下顎の新義歯を装着した（図 7a，b，c）。2009 年の義歯製作から今回の新義歯製作に至るまでの経過を図 8 に示す。

同年 4 月～6 月にそれぞれ 1 回ずつの義歯調整を行ったのち，7 月には「硬いものも噛めます」と患者の満足感を得られた。8 月に新義歯について，口腔にかかわる QOL（Qualify of Life）質問評価票（OHIP）[4]を用いたアンケートと，口腔機能精密検査を行った。OHIP では旧義歯で患者が感じていた「機能的な問題」「痛み」に大きな回復を認めた（図 9）。一方，口腔機能精密検査では 7 項目中 4 項目が下位症状に該当し（図 10），口腔機能低下症と判断された[5]。その後は 3 か月に 1 回程度のメインテナンスを行っている。メインテナンスにおいては，残存歯や義歯の清掃に加え，それらのセルフケアの指導，およびよく噛み，炭水化物の過剰摂取を控えてたんぱく質を積極的に摂取するといった食事指導を行っている。

考　　察

2009 年製義歯の観察の結果，以下のことが考察された。まず人工歯列と顎堤頂の位置関係，義歯床外形に大きな問題はないと思われた。装着から経年的に人工歯の咬耗が進行し，前歯部の突き上げが起こるようになり，義歯床後方の辺縁封鎖が破られ上顎義歯が脱落しやすくなった。とくに本症例は，Kelly E のコンビネーションシンドローム[6]を招くことがある上顎総義歯と下顎両側性遊離端義歯の組み合わせであるた

表 1　2009 年製と 2018 年製の上顎義歯の比較

床外形の大きさ	人工歯の大きさ	顎堤に対する人工歯列の排列位置
2009 年製≒2018 年製	（前歯部）2009 年製≒2018 年製 （臼歯部）2009 年製＜2018 年製	2009 年製に比べ，2018 年製は後方

図 2a，b で見られる 2009 年製と 2018 年製の上顎義歯の主な相違点を表にまとめた。臼歯部人工歯の大きさ，および顎堤に対する人工歯列の排列位置が異なるため，双方の床外形の大きさはほぼ同じにもかかわらず，2018 年製の上顎義歯のほうが小さく見えると考えられる。

図 6a～e　2018 年製義歯の正面観，側方面観

め，歯根膜受容を求めて下顎が前方に移動し，突き上げる現象がより起こりやすかったのかもしれない。また義歯床粘膜面にはリライン材または粘膜調整材と考えられる劣化した材料が部分的に残存しており，吸着そのものが弱かったことから，義歯床と粘膜面の不適合も生じていた可能性が高いと考えられた。

右側に比べ左側臼歯部の頬側咬頭の咬耗が著しいこと，歯根膜が存在する下顎前歯部の Br が正中からやや左側に偏位していることから，左側が咀嚼の中心になっていると推測された。#26，36 にほぼ被蓋が見られないのも下顎の左側偏位を疑わせる。#27 が対合歯とスペースを空けるように調整されているのは，被蓋がなくなったことによる咬頬の治療のためではないかと考えられた。#13 の切縁の欠損は一見咬耗のようだが，#43 の切縁部の形態と合致しないこと，下顎が右側方向にはあまり移動しないこと，#13 人工歯に再着した痕がみられることから，義歯を落下させたことによる人工歯の欠損と脱落が起こった可能性も考えられた。しかし咬頬，義歯修理について患者は覚えていないとのことだった。

義歯の清掃が不十分であったこと，2009 年，患者が 57 歳のときにすでに現在の歯数であったこと，過去の治療歴の記憶が曖昧であることなどから，患者の口腔への意識はあまり高くなく，口腔管理状態も良好ではなかったことがうかがえた。不満はあるものの 10 年間同じ義歯を使用できていることから，もともと 2009 年製の義歯の仕上がりは良好であったこと，および患者には義歯の不適合にも上手く対応して使用することができる適応力があったことが推測された。

次に 2018 年製義歯であるが，人工歯が義歯床や下顎の人工歯に対しやや大きく，さらに人工歯列全体が義歯床に対し後方に排列されていると考えられた。前歯科医師も，2009 年製義歯の問題点を下顎の前方移動による前歯部の突き上げと判断し，咬合採得にあたり垂直的顎間関係は挙上し，水平的には下顎位を後方に戻すような修正を意図した可能性がある。その際，下顎を過度に後方へ誘導して咬合採得を行ったのではないかと想像でき，上顎前歯部の乏しい唇側傾斜は，咬合採得の結果生じた大きなオーバージェットを修正するためではないかと推測した。水平的顎間関係の決定にはさまざまな方法が知られているが，術者が患者の下顎を直接後方へ押しながら下顎の後方限界位を求める手法では，術者の熟練度によって下顎位を誤る可能性が高いといわれている[7]。結果として，設定された人工歯による咬頭嵌合位より前方で閉口しようとするため，前歯部に早期接触が生じ，義歯床の吸着は良好にもかかわらず，脱落しやすい義歯ができてしまったと考えられる。

図 7a，b，c　新製した上下顎義歯

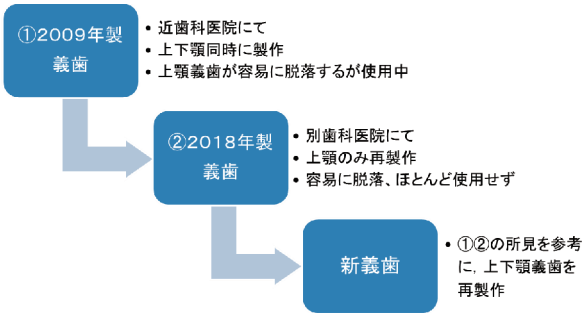

図 8　新義歯製作までの経過

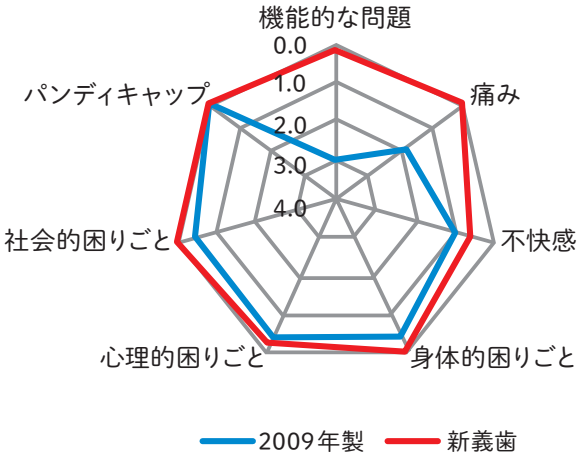

図 9　2009 年製義歯と新義歯の OHIP

下位症状（該当基準）			数値	該当
①口腔不潔		（50％以上）	10%	
②口腔乾燥		（27未満）	28	
③咬合力低下		（500N未満）	130N	*
		（20本未満）	2本	
④舌口唇運動機能低下	Pa	（どれか一つでも6回/秒未満）	4.3回	*
	Ta		3.7回	
	Ka		0.3回	
⑤低舌圧		（30kPa未満）	22kPa	*
⑥咀嚼機能低下		（100mg/dl未満）	74mg/dl	*
⑦嚥下機能低下		（3点以上）	0点	

図 10　新義歯装着後 4 か月（2019 年 8 月）における口腔機能精密検査の結果
表記は日本老年歯科医学会学術委員会使用の用語を参考にした。

以上，2009 年製義歯と 2018 年製義歯の観察から，患者の訴えのおもな原因は咬合にあると考えられた。そして咬合の問題にも，2009 年製義歯のように経年的に生じるもの，2018 年製義歯のように咬合採得のエラーから生じると思われるものなど，その成因はひとつではないことがわかった。さらに既存義歯の人工歯数や清掃状態から，口腔管理は良好ではなかったこと，上顎義歯の脱落や咬耗した人工歯などからは，しっかりとした咀嚼ができていない可能性も想像できた。残存歯数や口腔衛生状態の不良は，口腔機能低下症の診断項目であり，経年的に生じる義歯の不適合も

口腔機能の低下を疑わせる[5]。前期高齢者である本症例の患者に対し，継続的な口腔管理の必要性を説明することは，将来的な要介護状態発生のリスクを避けるために非常に重要であると考えられた[8]。

義歯診察・検査方法ならびに判断基準マニュアル[9]によると，義歯治療の方針は　1. 特に何も必要ではなく，観察でよい　2. 調整のみを行うことで現実的な対応ができる　3. 調整のみでは解決できず，修理やリライニングなどが必要と考えられる　4. 修理やリライニングなどでは無理であり，患者が希望すれば再製を行うべきである　の 4 段階に分けられている。必要な治療方針を決定するために，義歯，口腔内，および義歯を装着した状態のさまざまな様子を観察し，「全ての項目を総合して，これまでの経験と照らし合わせ，義歯の現状を主観的に評価」することが提案されている。本症例では，2009 年製義歯の咬合面再構成とリラインでも対応可能ではないかとも考えられた（義歯診察・検査方法ならびに判断基準マニュアル[9]の治療方針 3.）。しかし，① 10 年使用している義歯を改造することに不安を感じたこと　② 2009 年製義歯の観察と既往，2018 年製義歯が受け入れられなかった理由の考察から，基本的には 2009 年製義歯を参考に製作すれば良好な結果が望めると考えたこと　③患者は少なくとも 10 年の義歯の使用経験があり，さらに旧義歯と補綴範囲が同じであるため，新義歯への拒否感は低いのではないかと推測できたこと[10]　④再製作希望が患者の主訴であったこと　などから，直ちに上下顎義歯の再製作を行うこととした（義歯診察・検査方法ならびに判断基準マニュアル[9]の治療方針 4.）。

新義歯の装着後，数回の調整を要したが，その後の経過は良好である。患者は「硬いものも噛めます」とコメントし，OHIP で旧義歯と新義歯の患者の満足度を比較すると，「機能的な問題」「痛み」において改善が見られた。患者はメインテナンスにも応じてくれるようになり，新義歯を装着してから約 1 年が経過したが，現在のところ咬合調整の必要も生じていない。

今回の反省点としては，旧義歯の床粘膜面適合の精査や可及的な修正を行わなかったこと，咬合採得においてゴシックアーチ法を行わなかったことである。また，旧義歯の改造に関しては，複製義歯の利用という方法もあった。特にゴシックアーチに関しては，2009 年製義歯の左右臼歯部の咬耗の差などから，患者の習慣性閉口位が左側に偏位している可能性がある。また本症例は，Kelly E のコンビネーションシンドロームを招くといわれる上顎無歯顎，下顎両側性遊離端欠損という口腔内であり，前咬みの傾向が強ければ難症例にもなりうる。実際，上顎前歯部にはフラビーガムが見られたが，義歯の製作において特別の配慮を要するほどの量ではなかった。これは本症例における下顎前歯部が #43，33 を支台歯とした Br であり，#42 ～ 32 が欠損している分，歯根膜感覚が大きくないことが有利に作用しているのかもしれない。いずれにせよ，メインテナンス時には，人工歯の咬耗による咬合高径の低下によって，下顎前歯部が上顎前歯部を突き上げる傾向が生じていないか注意深く観察する必要がある。

本症例では新義歯を装着，調整後に口腔機能精密検査を行った。OHIP がポジティブな結果だった一方で，検査結果は口腔機能低下症と診断された。この結果は，口腔機能の低下は患者自身では気づきにくいこと，口腔の形態の回復のみでは機能は健全な状態に回復しないことを示している可能性がある。口腔機能が低下すると低栄養や糖分摂取量の上昇などを招くといわれている[8]が，本症例の患者の全身既往歴である糖尿病も口腔機能の低下と関連があるかもしれない。また，歯科補綴治療単体のみでは栄養摂取状況はほとんど改善されず，栄養指導が必要であることも示されている[8]。今後は歯の形態の回復に満足せず，機能の回復と維持を念頭に口腔内や使用中の義歯の観察を行い，患者のより充実した生活に結びつくような口腔管理と指導を心掛けていきたいと考えている。

結　論

本症例では，既存義歯の観察，比較によって，新義歯の咬合高径や人工歯排列など，製作の直接的な手がかりが得られただけでなく，義歯の使用状況や口腔機能の推測も可能であることが示唆された。コンプライアンス不良で治療歴の曖昧な患者や要介護者などコミュニケーションが困難な患者，あるいは口腔機能が低下する高齢の患者の治療において，既存義歯の観察はとくに有効ではないかと考えられた。

本論文には報告すべき利益相反事項はない。

文　献

1）厚生労働省．平成 28 年度歯科疾患実態調査結果の概要．https://www.mhlw.go.jp/toukei/list/dl/62-28-01.pdf（最終アクセス日 2020.6.14）
2）社団法人　日本補綴歯科学会　有床義歯補綴診療のガイドライン作成委員会．有床義歯補綴診療のガイドライン（2009 年改訂版）．東京：日本歯科学会；2009．8–9，12–13.
3）厚生労働省．社会保障審議会介護保険部会（第 55 回）資料 1　介護分野の最近の動向．https://www.mhlw.go.jp/file/05-Shingikai-12601000-Seisakutoukatsukan-Sanjikanshitsu_Shakaihoshoutantou/0000112916.pdf（最終アクセス日 2020.7.14）
4）中居伸行，貞森紳丞，河村　誠，笹原妃佐子，濱田泰三．口腔にかかわる QOL 評価質問票（OHIP）の翻訳等価性の検討．日本補綴歯科学会雑誌 2004；48：163–172.
5）一般社団法人　日本老年歯科医学会学術委員会（2016 ～ 2017 年度）．口腔機能低下症の検査と診断　―改訂に向

けた中間報告―．老年歯科医学 2018；33：299-303.
6）Ellsworth Kelly. Changes caused by a mandibular removable partial denture opposing a maxillary complete denture. J prosthet dent 1972；27：140-150.
7）河野文昭．部分床義歯の咬合採得．日本補綴歯科学会雑誌 2007；51：231-240.
8）宮﨑秀夫，岩崎正則，葭原明弘，安藤雄一．栄養―歯・口腔の健康と栄養―．健康長寿に寄与する歯科医療・口腔保健のエビデンス 2015．東京：日本歯科医師会；2015．172-178，192-203．https://www.jda.or.jp/pdf/ebm2015Ja.pdf（最終アクセス日 2020.3.30）
9）日本補綴歯科学会 研究企画推進委員会．義歯診察・検査記録用紙．http://www.hotetsu.com/s/doc/kaiin/file/08/gishishinsatsu.pdf（最終アクセス日 2020.3.30）
10）下山和弘，櫻井 薫，深山治久，米山武義 編．日本老年歯科医学会監修 高齢者歯科診療ガイドブック．第1版．東京：財団法人 口腔保健協会；2010．98.

著者への連絡先
伊吹 禎一（尾池 麻未）
〒812-8582 福岡県福岡市東区馬出 3-1-1
九州大学病院口腔総合診療科
TEL 092-642-6490 FAX 092-642-6520
E-mail：ibuki@dent.kyushu-u.ac.jp

A case of making new dentures with reference to the consideration of the problems of multiple existing dentures made at different times

Asami Oike, Teiichi Ibuki and Naohisa Wada
Division of General Dentistry, Kyushu University Hospital, Kyushu University

Abstract：In making new dentures, the test results of the existing dentures used by the patient are important information for the extraction of the obstacle and morphological determination. In this article, we report a case that multiple existing dentures made at different times（maxillary and mandibular dentures made in 2009, and maxillary denture made in 2018）brought by the patient were observed and compared, and the results were utilized to make new dentures. A 67-year-old man requested a new denture making. His old maxillary complete denture was made at the dental clinic in 2009, and he complained that it was loose and easily detachable. In 2018, another dental clinic remade only the maxillary denture, but the chief complaint did not improve. By comparing and observing the morphology of these dentures, we found that the dentures made in 2009 had a decrease in vertical dimension due to attrition over time, and the maxillary denture made in 2018 had artificial teeth arranged posteriorly to the alveolar ridge. In both cases, the mandibular anterior teeth pushed up the maxillary anterior teeth, which was considered to be an occlusion that would easily cause detachment of the maxillary denture. Utilizing the obtained information, the maxillary and mandibular dentures were newly made while paying attention to raise the vertical maxillomandibular relationship, and to bite registration so as not to artificially guide backward too much horizontally. After fitting new dentures, adjustments were made several times, they had a good prognosis. The oral health impact profile（OHIP）showed significant recovery of “functional limitation” and “physical pain”. In this case, it was suggested that extracting problems by observing and comparing multiple existing dentures were very effective in making new dentures.

Key words：denture treatment, maxillary complete denture, existing denture, morphological examination, extraction of problems