〔日総歯誌　第10巻　第1号：78～84頁，2018，12月〕

症例報告

複製義歯を用いて上顎総義歯の新製を行った症例

根東　愛[1)]　堀川恵理子[2)]　安陪　晋[2)]
篠原千尋[3)]　岡　謙次[1)]　木村智子[1)]
大川敏永[2)]　古川将司[1)]　河野文昭[1,2)]

抄録：何らかの理由で総義歯を新製する場合，使用中の義歯と同等の維持と咬合関係を新義歯に再現することは難しい。

本症例では，使用中の義歯の維持や咬合関係に不満はないが，審美不良について不満があり，入れ歯を作り直したいと希望した患者（59歳，女性）についての症例を報告する。今回，会話中に上顎総義歯前歯の切縁が見えないことによる審美不良を訴えた患者の義歯新製に際し，複製義歯を用いて義歯の適合および咬合関係を変化させずに前歯部の審美性の回復に努めた。

旧義歯と新義歯の比較のため，口腔に関わるQOL（Qualify of Life）質問評価表（OHIP）を使用し，患者の満足度の評価を行ったところ，新義歯装着後には機能の制限や心理的な面において改善がみられ，審美性以外も改善していることが分かり，良好な治療経過を得た。

本来，複製義歯は患者の要望や機能，もしくは審美性を改善して義歯新製の参考にするためのものである。今回，複製義歯の利用は，新製義歯の吸着が得られやすく，精密印象時の筋圧形成や咬合堤を用いた咬合採得を省略することで治療期間を大幅に短縮することができ，患者の満足度も向上するという点で有用と考えられた。旧義歯以上の吸着を得られた理由として，咬合状態を十分に確認し，咬合状態を変化させずに咬合圧印象を実施したことが考察される。

キーワード：審美障害　複製義歯　咬合高径　上顎総義歯　咬合圧印象

緒　言

通法に従って義歯を新製すると，使用中の義歯（以下，旧義歯という）の義歯床形態，人工歯配列位置や咬合関係が変化する。その結果，咀嚼・嚥下・発音などの機能に影響を及ぼして義歯への順応に時間がかかることが多い[1)]。

複製義歯は本来，第二の義歯として義歯を改良しながら，生体に調和した咬合を付与するための咬合治療や顎間関係の異常等の診断に用いることを目的としている[2)]。また，複製義歯は可及的に義歯の形態や咬合状態を再現，もしくは改造して治療用義歯とすることが多く[2)]，義歯新製のための指標として用いられる。そのため，現義歯を治療用義歯と見立て，複製義歯を作製し新義歯作製の為に利用することで，新義歯作製後には義歯への順応時間の短縮，義歯調整などの来院回数や診察時間の減少などが図れる可能性は高く，その有用性は高い[3)]。

今回，義歯の維持および咬合関係，咀嚼や発音等の生理機能に満足しているが，上顎前歯部の審美不良のみを訴えた症例を経験した。そこで，複製義歯を使用して可及的に義歯の維持および咬合高径などを変化させずに審美性のみを改善することを試みた。複製義歯の利用によって，咬合圧印象採得時に審美性の改善程度を患者自身が評価したことにより，患者の満足度の高い義歯補綴が可能であったので報告する。

症例の概要

患者は59歳の女性で2009年9月19日から当院で治療および経過観察中で，2016年8月30日に著者が主治医として診察を開始した。その時点の患者の希望は，上の入れ歯の前歯の見え方が気になるので作り直したいとのことだった。

既往歴：特記事項なし。

現病歴：2016年3月に上顎総義歯，下顎部分床義歯を作製している（図1，2）。その後問題なく使用していたが，同年7月頃から周囲の指摘により，会話中に上顎義歯の前歯部切縁が見えないことによる審美不良が気になりだしたため，精査加療を希望した。

現症：残存歯は，$\underline{21|}$；根面板，$\overline{7|4}$；FMC，$\overline{21|123}$；

[1)] 徳島大学病院総合歯科診療部（主任：河野文昭）
[2)] 徳島大学大学院医歯薬学研究部総合診療歯科学分野（主任：河野文昭）
[3)] 徳島文理大学保健福祉学部口腔保健学科
[1)] Department of Oral Care and Clinical Education, Tokushima University Hospital（Chief: Prof. Fumiaki Kawano）3-18-15 Kuramoto-cho, Tokushima 770-8504, Japan.
[2)] Department of Comprehensive Dentistry, Tokushima University Graduate School（Chief: Prof. Fumiaki Kawano）
[3)] Department of Oral Health Sciences, Tokushima Bunri University Faculty of Health and Welfare

図 1　旧義歯装着時の口腔内写真

図 2　旧義歯

天然歯。

Eichner 分類；C2，Kennedy 分類；2 級 1 類，宮地の咬合三角；第Ⅳエリア。

全顎的に歯槽骨吸収は認められない。

診断および治療方針

口腔内の状態および検査の結果から

① 21|，$\overline{721|1234}$ 慢性歯肉炎

② 2| う蝕症 2 度

③ 7654321|1234567 MT（21|残根上義歯）

と診断した。

担当当時はプラークコントロールがやや不良な状態（図 3）で，エックス線診査では，21| の根面板の遠心部分からう蝕が進行しており，根面板の辺縁の不適合が認められた（図 4）。全顎的には著しい骨吸収はなく，残存歯の歯周ポケットは全周 3 mm 以下であったが，多数歯に BOP が認められた。治療歴によると，残存歯の多くは二次う蝕のために保存困難となり抜歯

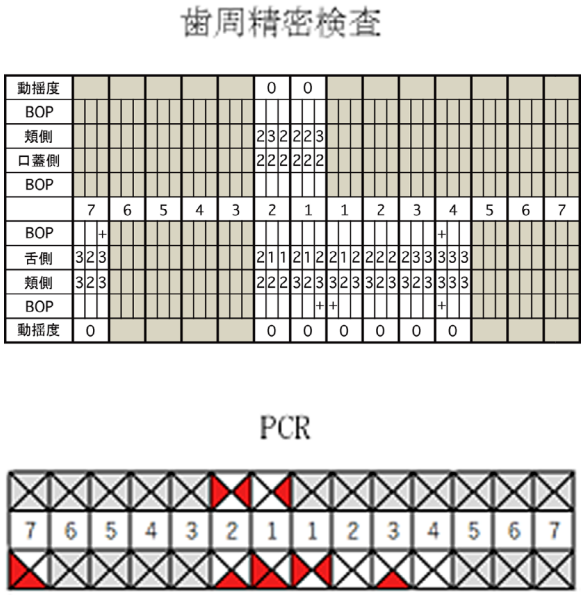

歯周精密検査

動揺度						0	0								
BOP															
頬側						2 3	2 2 3								
口蓋側						2 2	2 2 2								
BOP															
	7	6	5	4	3	2	1	1	2	3	4	5	6	7
BOP		+									+			
舌側	3 2 3					2 1 1	2 1 2	2 1 2	2 2 2	2 3 3	3 3 3			
頬側	3 2 3					2 2 2	3 2 3	3 2 3	3 2 3	3 2 3	3 3 3			
BOP							+	+			+			
動揺度	0					0	0	0	0	0	0			

PCR

図 3　歯周精密検査および PCR 値

を繰り返していたため，患者は抜歯に対して強い抵抗感を持っており，「これ以上，歯は抜きたくない」という希望が強かった。そこで，歯周基本治療を進めて残存歯の保存に努め，患者に日常のセルフケアを積極的に行ってもらうよう指導することとした。

旧義歯の前歯部のオーバーバイトは 1 mm，オーバージェットは 5 mm であった。顔貌所見からリップサポートは得られており，患者も前歯部の豊隆については不満をもっていなかった。上顎前歯部切縁は上唇下縁より上方にあり，会話時には見えていない状態であった。

問題点

①口腔内の清掃不良。そのため，喪失歯の多くが二次う蝕に由来

②会話時の上顎義歯前歯部の審美不良（図 3）

③7|4の挺出（図5）

なお，本論文において患者情報を匿名で使用する旨を説明し，患者本人より承諾を得て資料採得を行った。

治療方針として，下記の3つの方法を患者に提示した。

①前歯部人工歯を新しい人工歯に置換する方法

上顎前歯部人工歯を歯冠長の長い人工歯に置換することで会話時の前歯部切縁の見え方を改善する方法。しかし，歯冠長の増加に伴う口元の印象の変化，前歯部と小臼歯部の辺縁隆線の不調和が生じる可能性がある。

②義歯を修理する方法

前歯部人工歯を一塊として義歯床から取り外し，再度人工歯の位置を低位へ移動し，審美性の改善を図る方法。義歯新製に比較すると費用負担は少ないが，新しい床用レジンを部分的に用いるため，前歯義歯床研磨面の色調がまだらになる可能性があり，歯頸部ラインの変化または前歯部と小臼歯部の辺縁隆線の不調和が生じ，審美性を重視する上では最良の方法とは言えない。

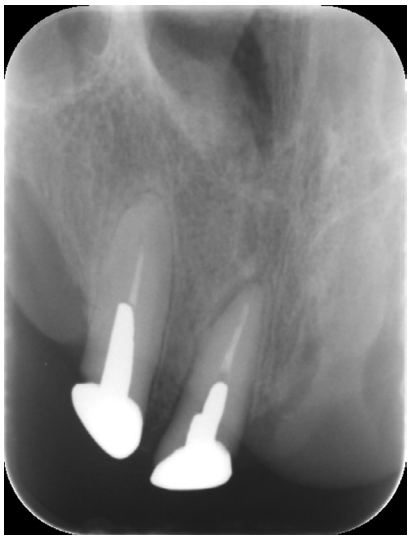

図 4　21|デンタルエックス線写真（2016/7/13時点）

③再度義歯を新製する方法

義歯の修理法と比較すると費用はかかるが，同じ大きさ，形態，色調の人工歯を使用して配列位置のみを変化させ，旧義歯と似た義歯を作製する方法。しかし，通法どおりに新製すると上下顎間関係や義歯形態に変化が生じ，義歯の順応に時間がかかる可能性がある。

それぞれ方法について患者に説明したところ，人工歯の大きさ，形態，色調は旧義歯と同様のもので新製を希望したため，患者の主訴（上顎前歯部の審美不良）を改善することを目的にオーバーバイトを増加させることとした。

上顎義歯新製に際し，旧義歯の義歯床粘膜面の適合状態や顎間関係，咀嚼・発音・嚥下等の機能に問題がないこと，さらに，旧義歯装着後からそれほど期間が経過していないことを考慮し，治療時間の短縮のために複製義歯を用いて義歯の新製を行うこととした。再度，患者には複製義歯を用いた義歯新製について十分説明を行い，同意を得た。

治療計画

① TBI，21|，$\overline{721|1234}$ のスケーリング
②2|頬側歯頚部のレジン充填
③複製義歯を用いた義歯の新製
④定期観察

治療経過および結果

患者のプラークスコアは高く口腔への関心が低いため，義歯新製に先立って残存歯および歯周疾患の治療を優先した。患者へのTBIに際して，喪失歯の多くは二次う蝕が原因であること，う蝕を予防するためには日常のセルフケアが重要であることを説明し，口腔への関心の向上を目指した。また，プラークコントロールが改善しない場合は歯肉炎から辺縁性歯周炎へ

図 5　義歯未装着時の口腔内写真

と移行し，歯肉の状態の悪化により抜歯の可能性が高くなることを理解してもらった。患者は抜歯に強い抵抗感を持っていたことから，残存歯を減らさないよう積極的にセルフケアを行うようになった。その結果，PCR は 2016 年 5 月時点で 30％前後であったものが，2017 年 1 月には 19％にまで改善した。

PCR が改善したことで，う蝕治療を実施した。当初，患者には根面板の再作製の必要性を説明したが，患者は，う蝕の可及的な除去と光硬化型レジンでの修復を希望したため，レジン充填で終了した。

上顎総義の新製に際しては，透明レジン製の複製義歯（図 6）を用いた。複製義歯に関しては使用中の義歯を複製義歯用のフラスコ（レプリカ用フラスコ，亀水化学工業社製）とアルジネート印象材にて印象採得し，義歯撤去後その中へ常温重合型のレジン（パラプレスバリオ：クリア，Heraeus 社製）を流し込み，加圧重合器（パラマートエリート，Heraeus 社製）で重合し作製した（図 7）。透明の義歯床の複製義歯は，過圧部位の粘膜の貧血帯を直接視診することがでる利点がある[4]。そこで，指圧時の義歯床圧負担域以外の貧血帯相当部位の床内面を削合し，義歯床粘膜面と床下粘膜の適合の調整を行った。また，複製義歯の咬合接触状態は，中心咬合位において可及的に使用中の義歯と同様になるように咬合紙や手指の感覚を利用して微調整を行った。前歯部の切縁の位置は，複製義歯の前歯切縁にパラフィンワックスを盛り，患者の満足が得られる位置を会話時と安静時に検討し，最後に前歯切歯の位置と人工歯の露出の程度を患者に確認した。その結果，オーバーバイトは使用中の義歯より 2 mm 増加させることになった。次いで，複製義歯の製作時のひずみを補正するために，シリコーン印象材（エグザデンチャー，ジーシー社製）で咬合圧印象を行った。最後にワックス（オクルーザルインディケーターワックス，カー社製）でチェックバイトを採得し，咬合器装着を行った。その後，咬合床を作製して複製義歯の唇面コアを元に人工歯配列を行った。

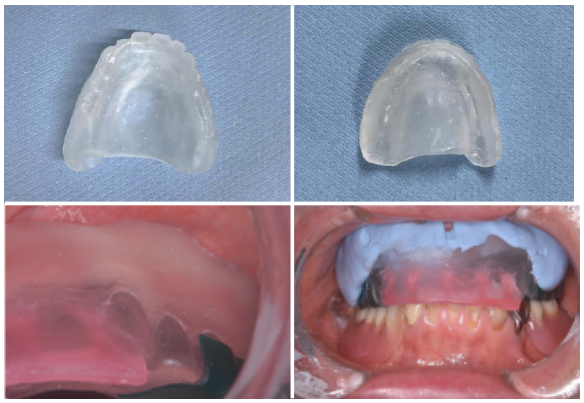

図 6　治療に用いた複製義歯と咬合圧印象

上顎前歯人工歯を 2 mm 低位に排列すると，$\overline{|4}$ FMC の挺出により $\underline{|34}$ それぞれの咬頭の連続性が消失する。患者は旧義歯に審美性以外は満足していたため，咬合平面を揃えるために $\overline{|4}$ FMC の頬側咬頭を削合し $\underline{|34}$ の咬頭の連続性を重視することとした。$\overline{|4}$ のレストシートの深さを考慮すると，頬側咬頭を削合するにあたって金属の厚みは十分であると推測した。患者へ説明する際に，FMC を削合する場合のメリットとデメリット（穿孔した場合には，$\overline{|4}$ FMC の再作製と下顎義歯の修理を行うことになる）を伝えたが，患者は上顎義歯の人工歯の見え方を重視していたため，$\overline{|4}$ FMC を削合する流れとなった。また，$\overline{|4}$ 削合によりその部位の咬合関係は変化することになるが，その他の臼歯部の咬合関係は変化しないため，影響は少ないことを説明した。同意を得た後，ろう義歯試適時に，模型に明示した部位の削合および研磨を行った（図 8）。ろう義歯の基礎床粘膜面と咬合関係の診査，調整を行った後，会話中の上唇下縁と上顎前歯切縁の位置関係，人工歯の露出度を精査して患者の了承を得た[5]。通法

図 7　複製義歯作製の流れ

図 8　ろう義歯試適

に従い新義歯を完成し，患者に装着した。

新義歯装着時に，患者に少し口を開けてもらうと前歯部人工歯の切縁が2 mm程度見え，会話中の審美不良を改善することができた（図9，10）。旧義歯と新義歯の比較のため，口腔に関わるQOL（Qualify of Life）質問評価表（OHIP）[6]を使用し，患者の満足度の評価を行った。その結果，新義歯装着後には機能の制限や心理的な面において改善がみられた（図11）。なお，本症例に用いたOHIPは義歯装着者の口腔QOLの評価に対して高い信頼性を有すると報告されている[6]。

考　察

本症例では，現在使用中の義歯において，顎間関係や義歯の安定など咀嚼・発音・嚥下等の機能が満たされているにもかかわらず，審美障害を主訴に義歯を新製することになった。

義歯の新製に際しては，旧義歯の顎間関係や維持・安定などを保ち，より患者満足の高い義歯を作製するために複製義歯を利用した。本来，複製義歯は使用中の義歯を複製し，患者の要望や機能，もしくは審美性を改善して義歯新製の参考にするためのものである[2]。また，複製義歯の口蓋を透明レジンで作製することで，試適時に非咬合の粘膜の圧変化が視覚的に観察でき，義歯調整に有用であると報告されている[4]。今回，複製義歯を透明レジンで作製し，非咬合時の義歯床粘膜面の加圧部位を除去して粘膜との適合状態を均一にすることにより，咬合圧印象のための個人トレー

図 9　口腔内装着時の旧義歯と新義歯との口元の変化

図 10　新義歯装着時の口腔内写真と新義歯

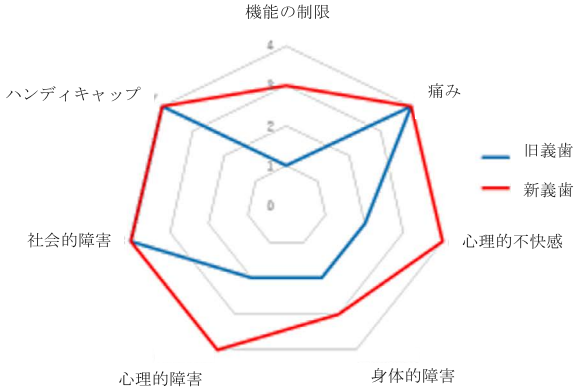

図 11　旧義歯と新義歯の OHIP

として，また，適合の優れた咬合床として使用した。

旧義歯の咬合高径を Wills 法で測定したところ問題がなく，また，発音や咀嚼機能，そして十分なリップサポートも得られていた。このことは，新義歯作製前後で行った OHIP からも認められた。

新義歯の人工歯は，患者の希望により旧義歯の前歯人工歯と同じ大きさ，形態，色調のものを使用し，前歯部切縁の位置のみを修正することとし，前歯切縁を 2 mm 低位に排列した。しかし⌊34 の咬頭に段差が生じたため，上顎歯列全体の審美性を考慮して⌈4 FMC の頬側咬頭を削合することで対応した。

複製義歯の利用は，新製義歯の吸着が得られやすく，精密印象時の筋圧形成や咬合堤を用いた咬合採得を省略することで治療期間を大幅に短縮することができ，患者の満足度も向上するという点で有用と考えられた。本症例においては，旧義歯での義歯の脱落や疼痛などの不調を認めず，義歯の大きさ形態に関しては問題なかった。そして，複製義歯はその旧義歯の形態の複製であるから，筋圧形成は不要と判断した。また，透明レジン製の複製義歯を使用し，義歯床粘膜面の加圧部位の適合状態を視認することができたため，容易に調整することができた。

旧義歯以上の吸着を得られた理由として，咬合状態を十分に確認し咬合状態を変化させずに咬合圧印象を実施したことが考察される。複製義歯を使用し咬合圧印象を行うことで，診療経験の少ない術者でもより適合の良い義歯を作製できたと考える。また，術者が患者の前歯部を持って義歯を動かし吸着を確認したところ，旧義歯より外れにくく，また，臼歯部で割り箸を噛んでもらった時にも義歯の転覆は認められなかった。さらに，OHIP の結果から患者は審美性の改善並びに適合面の向上も実感しており，結果的に高い満足度に繋がったと考える。しかし，本症例では，患者の中心咬合位での咬合接触には旧義歯と同様な咬合接触を与えるよう細心の注意を払ったが，偏心位での咬合接触に関しては十分な注意および評価を行っていない。この点に関しては，今後新義歯を作製する場合には配慮を必要とする。

患者は抜歯にかなり強い抵抗感を持っているため，少ない残存歯の保存に努め，現在の良好な口腔機能を最大限に維持していく予定である。

利益相反自己申告：申告すべきものはない。

文　献

1）濱田泰三，市川哲雄．増補版　複製義歯　慣れた義歯こそ高齢者の求める義歯．東京：永末書店；2017.
2）大畑秀穂．日本補綴歯科学会　歯科補綴学専門用語集．第 4 版第 1 刷．東京：医歯薬出版株式会社；2015．89.
3）深水皓三，堤　嵩詞．自然法則による総義歯の接着と吸着―臨床の基本と治療用義歯の考え方．東京：デンタルダイヤモンド；2010．24-51.
4）諏訪兼治，堤　嵩詞　編著．科学的根拠に基づく総義歯治療　クリアトレーによる選択的加圧印象と V.H.D. プレートによる咬合採得の実際．東京：医歯薬出版株式会社；2012．18-30.
5）市川哲雄　編著．入門　無歯顎補綴治療．東京：医歯薬出版株式会社；2006．132-137.
6）中井伸行，貞森紳丞，河村　誠，笹原妃佐子，濱田泰三．口腔にかかわる QOL 評価質問票（OHIP）の翻訳等価性の検討．日本補綴学会雑誌 2004；48：163-172.

著者への連絡先
根 東　愛
〒 770-8504　徳島県徳島市蔵本町 3 丁目 18-15
徳島大学歯科診療部
TEL 088-633-9181　FAX 088-633-9182
E-mail：kondou.a82 @ gmail.com

A case of preparing complete denture using duplicate denture

Ai Kondo[1)], Eriko Horikawa[2)], Susumu Abe[2)],
Chihiro Shinohara[3)], Kenji Oka[1)], Tomoko Kimura[1)],
Toshinori Okawa[2)] Masashi Furukawa[1)] and Fumiaki Kawano[1, 2)]

[1)] Department of Oral Care and Clinical Education, Tokushima University Hospital
[2)] Department of Comprehensive Dentistry, Tokushima University Graduate School
[3)] Department of Oral Health Sciences, Tokushima Bunri University Faculty of Health and Welfare

Abstract： It is difficult to fabricate a new denture which has same retention and occlusal relationship of a denture for the patient.

This patient's (59 years old: woman) chief complaints were esthetic dissatisfaction with the present upper frontal teeth on the complete denture. We tried to fabricate a new denture with the duplicate denture method without changing retention and occlusal vertical and horizontal dimension of denture used to improve patient's esthetic dissatisfaction. The duplicate denture reproduces a denture which is currently in use, and this original purpose is to fabricate a new denture as a reference after improving oral function and esthetic problem that reflect patient's need.

The patient's satisfaction before and after treatment was objectively evaluated by the Oral Health Impact Profile. This new denture improved not only esthetic dissatisfaction but also functional limitation and psychological problem.

By using the duplicate denture method, it was possible to skip the border molding and the maxillomandibular registration. The benefit of this method led to shortening of treatment time. Furthermore, the new denture stability and retention using bite pressure impression technics were obtained better than current one. As a result, using duplicate denture method could reduce the burden on the patient, moreover, give the patient good treatment progress.

Key words： esthetic dissatisfaction, duplicate denture, occlusal relationship, upper complete denture, bite pressure impression